

60000250162058

60000250164152

जनता द्वारा दिये गये शिकायती पत्र

... का नाम, पता व मोबाइल नम्बर	श्रीमती महिला मोर्चा पत्नी प्रमोद कुमार कुशवाहा ग्राम-गोडहर सपली थाना-त्रि-एतपडा मीरजापुर-9198010433
विपक्षी का नाम, पता व मोबाइल नम्बर	NER. MO 104124
शिकायतकर्ता द्वारा की गयी शिकायत / आरोप का संक्षिप्त विवरण	आर्केडिया के द्वारा NER. MO 104124 की विवेचना व अपना मेडिकल के साथ-साथ मे
जांच करने वाले अधिकारी का नाम व पद	डॉ. वि. ए. ए. कुंभार राय थाना-त्रि-एतपडा मीरजापुर 9415867519

शिकायती पत्र में जिन आरोपों / शिकायतों का उल्लेख किया गया है उन पर बिन्दुवार आख्या-

महोदय

निवेदन है, कि आर्केडिया श्रीमती महिला मोर्चा पत्नी प्रमोद कुमार कुशवाहा
ग्राम गोडहर सपली जिन मीरजापुर के प्राणु की पत्नी किया गया तो गाल
दुका कि आर्केडिया के पति प्रमोद कुमार कुशवाहा 20-04-2019 को मीरजापुर के सिविल
कोर्ट की प्राणु के आवेदन पर थाना स्थानीय पर N.E.R. MO. 104124 पेश कर
गया था, जिसमें आर्केडिया का मेडिकल रिपोर्ट 14-9-24 को सीओ एच सीओ त्रि-एतपडा
मीरजापुर में जमा हुआ था, जिसमें डॉ. के द्वारा सभी चार आवेदन पर
को रिपोर्ट गयी, लेकिन मजिस्ट्रेट महिला मोर्चा द्वारा दिनांक 19-9-25 को
श्री तपवहाण सिंह स पु सिविल कोर्ट में प्रामाण्य में उपचार का इलाज कराया गया
जिसमें डॉ. ए. ए. के द्वारा एक्स-रे करा दी गयी थी उसी समय में मजिस्ट्रेट
महिला मोर्चा ने अपने हाथ का एक्स-रे करा जिसमें एक्स-रे पाया गया है।
N.E.R. उपरोक्त की विवेचना का आदेश प्राप्त होने आदेश दिनांक 9-6-25 को
प्राप्त हुआ तथा उपरोक्त N.E.R. की विवेचना मजिस्ट्रेट डॉ. के द्वारा सम्पादित
किया जा रहा है। मजिस्ट्रेट की रिपोर्ट को मजिस्ट्रेट को मजिस्ट्रेट
की को सहाय्य अपेक्षा है। जिसकी रिपोर्ट को मजिस्ट्रेट को मजिस्ट्रेट
को रिपोर्ट लेवाने प्रेषित है।

आरोप सिद्ध हो रहे हैं या नहीं	
जिस अधिकारी द्वारा की गयी कार्यवाही / कार्यवाही का विवरण	
अन्य कोई तथ्य	
गवाहों का विवरण	

Sir, Submitted

Handwritten signature



अधिकारी का नाम पद
 <ब्रह्म-कुमार> 24/7/25
 डॉ. वि. ए. ए. कुंभार
 जिन मीरजापुर


Examined to mahima nayya w/o prasad nayya age
 30 years old. R/O Eradban saiputi P/O Kalana P/S
 Distric mirzapur on dated 14-09-24 at 11.25 AM.

M/I - Black hole on right side chick.

B/B - PRD Hirawati

- Injury -
- ① 3 cm x 0.5 x 0.5 cm claw at the right eyebrow.
 - ② claw at the left side in the index finger.
 - ③ abrasion at the right side shoulder.
 - ④ cut at the back side and abrasion.

Opinion - All injury are simple natured blunt by ho
 duration about 3 hours.



RTI - mahima nayya

Signature
 [Illegible text]

14/09/24


[Illegible text]

CT SCAN CENTRE सीटी स्कैन केंद्र

निःशुल्क नैदानिक सेवाएं | FREE DIAGNOSTIC SERVICES

यूपी सरकार के तत्वावधान में, एचएलएल के माध्यम से कार्यान्वित

UNDER THE AEGIS OF UP GOVT, IMPLEMENTED THROUGH HLL



Dr. Akshay Bhalsingh
CONSULTANT RADIOLOGIST
MBBS , DNB, DMRD (RADIODIAGNOSIS)
Reg No : 2012/08/2290

CT SCAN CENTRE सीटी स्कैन केंद्र

निःशुल्क नैदानिक सेवाएं | FREE DIAGNOSTIC SERVICES

यूपी सरकार के उच्चायुक्तान में, एमएलएल के माध्यम से कार्यान्वित

UNDER THE AEGIS OF UP GOVT, IMPLEMENTED THROUGH HLL

Patient ID	HLLPG2750	Accession Number	HLLPGA2915
Patient Name	Ms. MAHIMA MAURYA	Age / Sex	029Years / F
Study Date & Time	20-Sep-2024 / 09:45	Report Date / Time	20-Sept-2024 / 09:45
Referred BY	Dr KK Singh	Reported BY	Dr.Akshay Bhalsingh

RADIOLOGY REPORT

EXAM:CT SCAN OF THE BRAIN

FINDINGS:

The visualized brain parenchyma shows normal appearance. No focal parenchymal abnormalities are demonstrated. Gray-white matter differentiation is maintained. The midline structures are not deviated.

The brainstem and cerebellum are unremarkable. No acute infarct or bleed is seen.

No intraaxial or extraaxial hematoma is seen.

Ventricles, cisterns and cortical sulcal spaces appear normal.

Visualised bones appear normal

The visualized intraorbital contents show no definite abnormality.

IMPRESSION:

- No significant intracranial abnormality is seen.**

Disclaimer: Clinicopathological correlation is must before initiation any treatment on basis of imaging reports. If there is any clinical discrepancy, this investigation may be repeated or reassessed. Patient identification in online reporting is not established, so in no way this report can be utilized for any medico-legal purpose.



UHID: 20240207893

Tej Bahadur Sapru Hospital
Stanley Road Allahabad Uttar Pradesh

CONSULTING ROOM NO : 15 A, TOKEN NO : 117
Clinic Neuru Surgery opd
Days: MON, TUE, WED, THU, FRI, SAT

OUT PATIENT RECORD

Name : MAHIMA MURYA

Department : Neuru Surgery

Dept No. : 2024/083/0008570

Date of Registration : 20-09-2024 01:06:04 PM

Unit: : UNIT-1

Age : 28Y

Billing Type : General

Mobile No : *****433

Address : NA, PRAYAGRAJ, UTTAR PRADESH, INDIA

Patient Type: NON MLC



186
20/9/24

डा० राजेश कुमार शर्मा
M.S. (Surg) - M.Ch. (Neuro)
मस्तिष्क, रीढ़ - चतुर्थांश विशेषज्ञ
वरिष्ठ न्यूरोलॉजिस्ट इलाहाबाद
Mob. 9415474137

(muryamahima2091996@abdm)

Fee : 1.00

Sex : Female

C/O

Occupation : OTHER

Prepared by: Ms. Chhaya Mishra

Date and Time of initial assessment :

Clinical History :

Examination Findings :

Investigation :

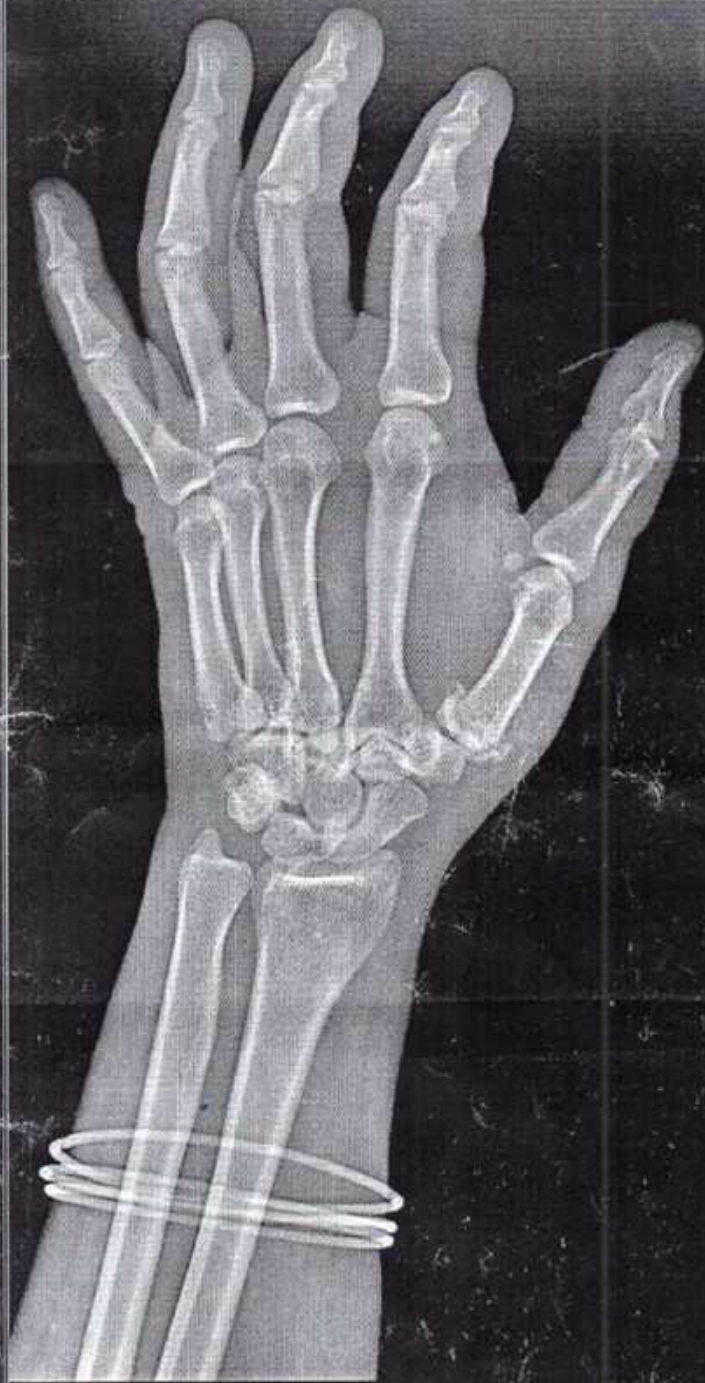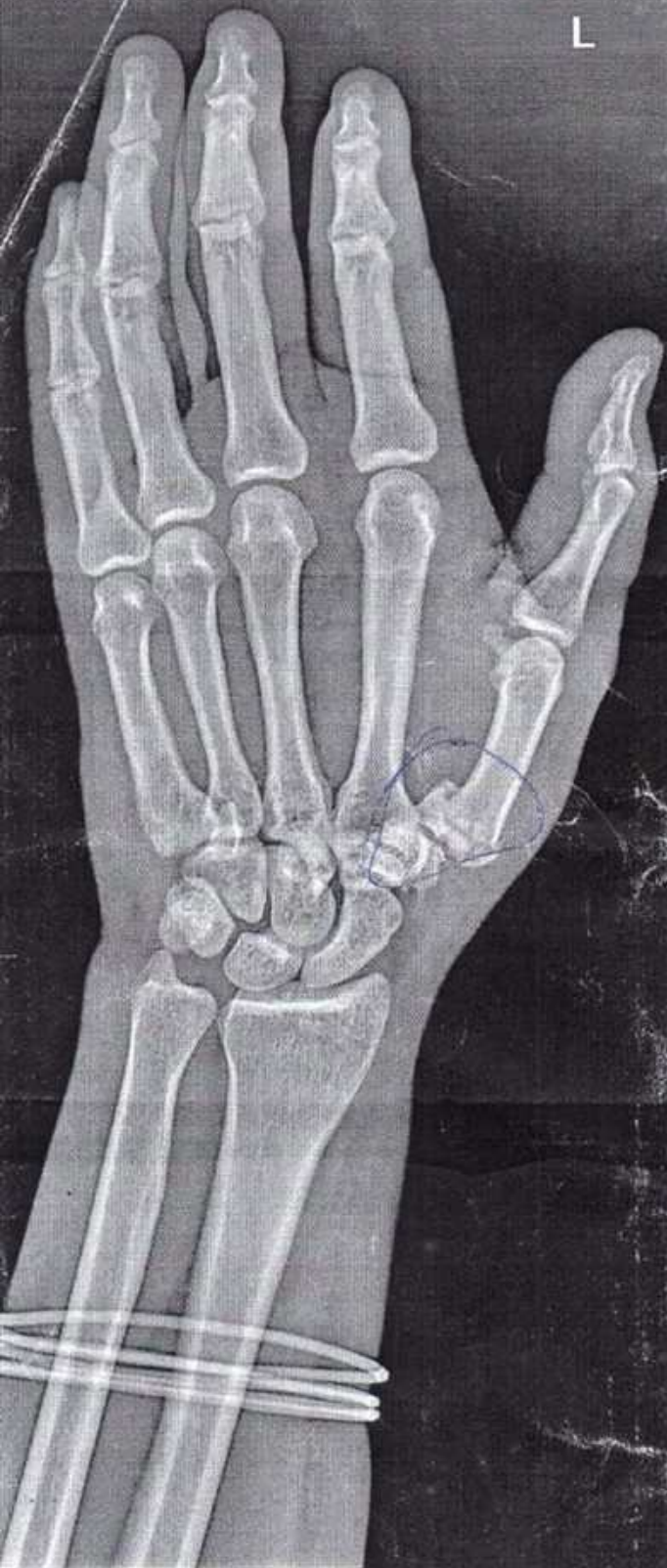Diagnosis :

Treatment :

Follow-up advice :

→ Almost n
cap Drog 1w bT
→ Dikhli sy
sch + mecumy
→ : A BM

Doctor's Name
Signature / Date



सामुदायिक स्वास्थ्य केन्द्र विन्ध्याचल



जनपद-मीरजापुर
वाह्य/रोगी टिकट
(केवल पन्द्रह दिन के लिए मान्य)



पंजीकरण संख्या... 3546
रोगी का नाम... माधम शर्मा
पिता/पति का नाम... सुमाद शर्मा
पता... R/O Kishore Lal Pata
डाक्टर का नाम.....
दिनांक... 14/9/24
आयु... 30... लिंग... F

दिनांक	उपचार
Missing Stitch	Rx T - maxrexcu 625-BD T - sipsept 125-BD T - Caliumed up 20ml 200 out 80ml 200 T.T - Jui T.T - Jui